

Retinoblastoma

Quanto antes descobrir, mais chances de cura para o câncer ocular na infância.

Saiba como reconhecer os sinais e sintomas do câncer que acomete crianças pequenas e pode ocorrer em um ou em ambos os olhos.



O retinoblastoma é um câncer que acomete crianças pequenas, é mais comum em bebês e aproximadamente 90% dos casos são descobertos abaixo dos 5 anos.

É um tumor que se desenvolve na retina, uma parte interna do olho. Se diagnosticado rapidamente e tratado em centros especializados, pode alcançar índices de 90% de cura. Porém, o prognóstico não é tão bom se a doença estiver disseminada além do olho. O diagnóstico precoce do retinoblastoma, além de aumentar as chances de cura, pode preservar a visão e o olho da criança.

É com o intuito de auxiliar pais, profissionais de saúde, avós, cuidadores, professores e todos os que têm contato direto com crianças que produzimos este material.

Desejamos uma ótima leitura!





O que é?

O retinoblastoma é o tumor maligno intra-ocular mais frequente encontrado nas crianças. Representa 14% de todos os casos de câncer pediátrico em menores de 2 anos. Doença rara, com 200 a 300 casos novos por ano no Brasil. Mais de 90% dos casos são diagnosticados na faixa etária de 0 a 5 anos de idade, a maioria dos casos é detectada ao redor de 2 anos. Não existe diferença nas taxas de incidência entre o sexo feminino e o masculino, entre raças ou entre o olho direito e o esquerdo. A doença pode se apresentar em um olho (60% dos casos são unilaterais) ou nos dois olhos (40% dos casos são bilaterais). Quando diagnosticado precocemente, é uma doença curável, inclusive com a preservação da visão da criança, mas, se diagnosticado tardiamente, pode provocar cegueira e até levar o paciente à morte.



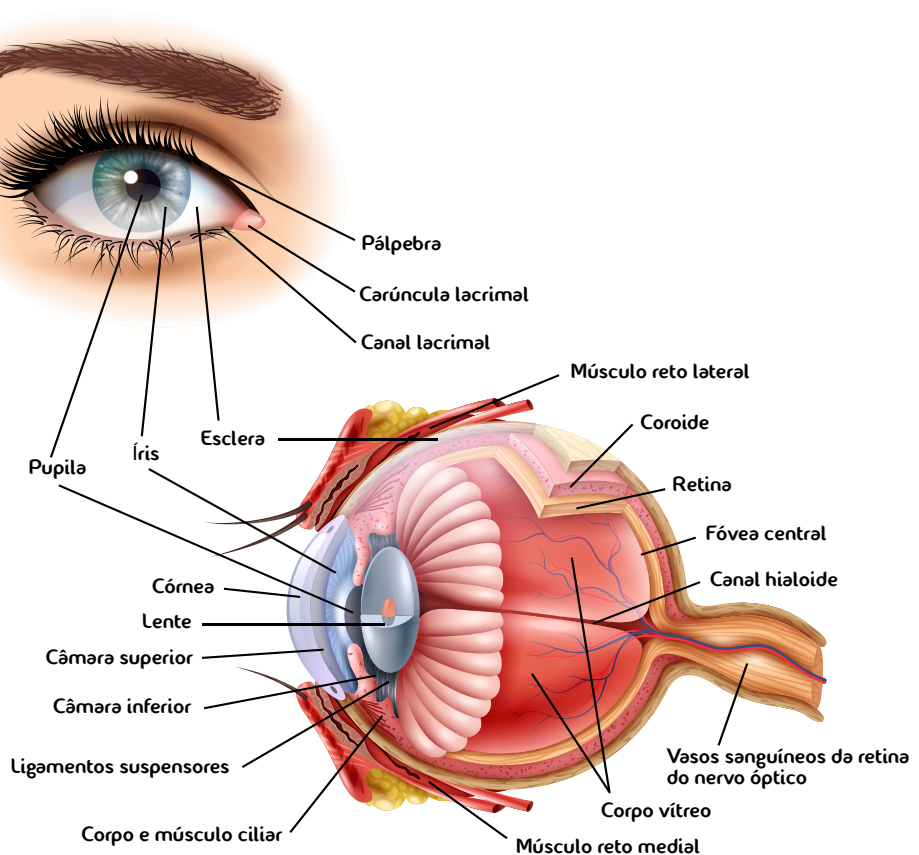


Conhecendo nosso olho

Esclera - o revestimento branco protetor externo do olho;

Coroide - a camada intermediária que contém vasos sanguíneos para nutrir o olho;

Retina - a camada interna que contém os fotorreceptores que levam informações para o cérebro e a visão. É onde começa um retinoblastoma.





Reflexo do olho vermelho

O reflexo ocular vermelho aparece quando um feixe de luz incide no olho através da pupila, apresentando-se como um reflexo de cor avermelhada que representa a coloração normal da retina e da coroide. Quando esse reflexo pupilar torna-se esbranquiçado, chamamos de leucocoria (*leukos*: branco, *kore*: pupila). A leucocoria (conhecida popularmente por reflexo do olho de gato) pode ser unilateral ou bilateral. Algumas doenças oculares pediátricas se apresentam com leucocoria, entre elas:

Catarata

Uveíte

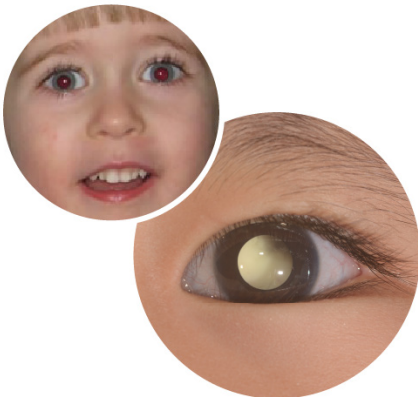Persistência hiperplásica do vítreo primário (PHVP)

Retinopatia da prematuridade

Doença de Coats

Retinoblastoma

- ↳ 1. A leucocoria está presente em 60% a 80% dos casos;
- ↳ 2. A doença mais grave de todos esses diagnósticos.



Qualquer alteração no reflexo vermelho deve ser um sinal de alerta para procurarmos uma avaliação médica (ausência do reflexo, reflexo alaranjado). O exame do reflexo vermelho já na maternidade e as avaliações oftalmológicas periódicas até os 3 anos de vida permitem o diagnóstico dessas e de outras doenças, reduzindo a baixa visão e a cegueira infantil.

Existem duas formas clínicas de apresentação

Retinoblastoma unilateral

Em cerca de 60% dos casos de retinoblastoma, as crianças apresentam retinoblastoma em um único olho, com um único foco de tumor. Esse tipo de retinoblastoma é frequentemente diagnosticado em idades mais avançadas do que a forma hereditária, ao redor de 2 anos.

Retinoblastoma bilateral ou multifocal

Esse é o modo de apresentação mais comum da forma hereditária de retinoblastoma, que representa cerca de 40% dos casos de retinoblastomas. A alteração em uma cópia do gene RB1 ocorre durante a formação do bebê e está presente em todas as células do corpo, sendo conhecida como mutação da linhagem germinativa. Assim, pode apresentar tumores bilaterais, multifocais e mais precoces, pois é mais fácil adquirir uma segunda alteração, na outra cópia do gene RB1 que estava normal. Como todas as células do corpo têm o gene RB1 alterado, essas crianças têm também maior risco de desenvolver câncer em outras partes do corpo quando adolescentes ou adultas. Um pequeno número de crianças com essa forma de retinoblastoma desenvolverá outro tumor no cérebro, geralmente na glândula pineal (pineoblastoma), também conhecido como retinoblastoma trilateral.



GENÉTICA

A cadeia de eventos que leva ao retinoblastoma é complexa, mas se inicia com uma alteração no gene Rb ou RB1, que faz com que a proteína produzida por esse gene não funcione direito. Quando as duas cópias do gene estão alteradas, o tumor se desenvolve. O gene RB1 normal produz uma proteína que tem um papel de supressor de tumor, ajudando a programar a morte das células com crescimento fora de controle.



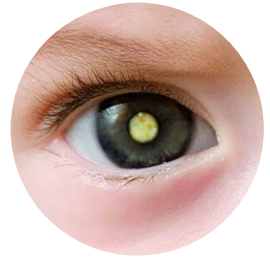
Como identificar os sinais e sintomas de alerta?



Os retinoblastomas são frequentemente diagnosticados porque os pais ou o médico percebem algo anormal no olho da criança. Os principais sinais e sintomas do retinoblastoma são:

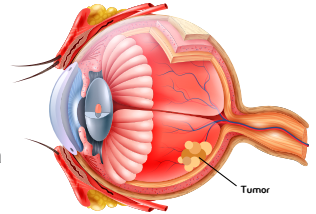
Reflexo pupilar branco (leucocoria), conhecido como “olho de gato”

Esse é o sinal mais comum do retinoblastoma. Normalmente, ao direcionar uma luz ao olho de uma criança, a pupila parece vermelha devido à cor normal do fundo do olho. No olho com retinoblastoma, através da pupila, enxergamos uma mancha branca. Isso é conhecido como reflexo pupilar branco (leucocoria). Esse brilho branco no olho geralmente é percebido em fotos tiradas com flash. Também pode ser observado pelo médico da criança durante um exame oftalmológico de rotina.



Estrabismo

É uma condição na qual os dois olhos não parecem olhar na mesma direção, muitas vezes chamada de olho preguiçoso. Existem muitas causas para o estrabismo, mas a maioria é causada por uma fraqueza dos músculos que controlam o movimento dos olhos. O retinoblastoma é também uma das raras causas.



Outros sinais e sintomas menos comuns

Diminuição de visão

Movimentos irregulares dos olhos

Dor nos olhos

Vermelhidão da parte branca do olho

Abaulamento dos olhos

Cor diferente de cada íris



Como suspeitamos?

O fundo de olho é o exame de rastreamento, indicado para diagnosticar a doença em crianças assintomáticas. Entretanto, muitas vezes a doença é detectada em estágio inicial pelos pais ou diagnosticada pelo médico da criança. Durante a realização do exame físico, os médicos verificam rotineiramente os olhos das crianças. Os pediatras observam como ela olha e se há diferença nos olhos, nos movimentos e na visão. Qualquer alteração pode ser um sinal de retinoblastoma, ou outra condição clínica. Às vezes, o responsável pela criança pode perceber que o olho não “parece” normal, principalmente após tirar uma foto e “notar” o reflexo pupilar branco (ou olho de gato). É importante que os pais estejam cientes dos possíveis sinais e sintomas do retinoblastoma e que levem a criança ao médico assim que notarem qualquer alteração suspeita o mais rápido possível.



DIAGNÓSTICO

1. Realizamos um exame de fundo de olho sob anestesia, examinando minuciosamente os dois olhos.
2. A ressonância nuclear magnética (RNM) de crânio e órbita é importante para a avaliação do comprometimento extraocular e invasão do nervo óptico, além de ser útil no diagnóstico diferencial entre retinoblastoma e outras doenças oculares.



Tratamento

O tratamento do retinoblastoma é complexo e depende de equipe multidisciplinar especializada. O planejamento terapêutico é individualizado e devemos levar em consideração a idade do paciente, doença unilateral ou bilateral, extensão e localização da doença. Geralmente várias ferramentas do tratamento são utilizadas em um paciente.



Modalidades terapêuticas utilizadas atualmente

Terapia a laser

Os lasers são feixes de luz altamente focalizados que podem ser usados para aquecer e destruir o retinoblastoma.

Braquiterapia

A braquiterapia utiliza fontes de radiação interna. Uma placa é inserida no globo ocular, por meio de cirurgia, para tumores localizados. O iodo-125 e o rutênio-106 são os radioisótopos mais utilizados na braquiterapia do retinoblastoma.

Crioterapia

Na crioterapia é utilizada uma pequena sonda de metal refrigerada a temperaturas muito baixas que destrói as células do retinoblastoma por congelamento.

Eucleação

É quando é necessária a extração cirúrgica do olho, do globo ocular.

Quimioterapia

Redução do volume tumoral, permitindo a consolidação do tratamento com terapêuticas conservadoras locais como a crioterapia, a termoterapia com laser e a braquiterapia.

1. Poli quimioterapia sistêmica;
 - ↳ Carboplatina + Vepeside + Vincristina (VEC)
2. Quimioterapia intravítrea;
3. Quimioterapia intra-arterial

Essas novas técnicas de tratamento, como a aplicação do quimioterápico no espaço inta-vítreo ou através de microcatéter na artéria oftálmica, têm tentado aumentar a concentração das drogas no espaço intraocular e diminuir os efeitos sistêmicos delas.

Referências bibliográficas

American Cancer Society

<https://www.cancer.org/cancer/retinoblastoma/about/new-research.html>

OMS

https://www.who.int/selection_medicines/committees/expert/20/applications/Retinoblastoma.pdf

Hospital do GRAACC

<https://graacc.org.br/retinoblastoma/>

Dep. de Oftalmologia da EPM-UNIFESP-HSP

<https://www.ofthalmodapaulista.com.br>

TUCCA - Associação para Crianças e Adolescentes com Câncer

<http://www.tuccaretinoblastoma.com.br>

Inca

www.inca.gov.br

Hospital San Juan de Dios Barcelona

<http://www.hsjd.cl/web/>

Memorial Sloan Kettering Cancer Center NY

https://www.mskcc.org/sites/default/files/node/1211/documents/retinoblastoma_portuguese_0.pdf

Conselho Brasileiro de Oftalmologia

<http://www.cbo.com.br/novo/classe-medica/>

Sociedade Brasileira de Oncologia em Oftalmologia

<https://www.sboo.com.br>

Sociedade Brasileira de Pediatria

<https://www.sbp.com.br>

Sociedade Brasileira de Oncologia Pediátrica

<https://www.sobo.org.br>

Sociedade Brasileira de Oftalmologia Pediátrica

<https://sbop.com.br/>

Ficha técnica

Autores: Dra. Carla Renata Pacheco Donato Macedo e Dr. Luiz Fernando Teixeira

Jornalista responsável: Daiana Garbin Leifert

Criação: Agência Ogilvy

Esta cartilha é um material de apoio e não substitui a consulta médica especializada.

Olhem nos olhos das nossas crianças! Prestem atenção aos sinais e as levem ao médico assim que notarem qualquer alteração suspeita o mais rápido possível. O diagnóstico precoce pode salvar a visão e a vida dos nossos filhos.